Международный центр охраны зрения
Игоря Медведева

Тактика хирургии при катаракте и астигматизме высокой степени

И. Медведев

Цель исследования

- Оценка клинических результатов факоэмульсификации катаракты с имплантацией ИОЛ *AcrySof ReSTOR* и лазерной коррекции роговичного астигматизма > 2,0 Д методом *LASIK*
- Оптимизация тактики хирургического лечения таких пациентов

Материалы и методы

- В исследование включено 11 пациентов (17 глаз) с диагнозом миопия слабой и средней степени, астигматизм > 2,0 Д, начальная катаракта.
- По тактике хирургического лечения пациенты распределены в две группы.

Тактика лечения

I группа:

7 пациентов (11 глаз)

- Формирование клапана
- Факоэмульсификация + *ReSTOR*
- LASIK

II группа:

4 пациента (6 глаз)

- Факоэмульсификация + *ReSTOR*
- LASIK

Клинический пример

I группа

Пациентка Б. 56 лет

- **Диагноз:**

Миопия средней степени

Сложный миопический Ast

Начальная катаракта

- **Visus**

0,1 shp -3,0 cyl -4,5 ax 5 = 0,5

II группа

Пациентка Ю. 58 лет

- **Диагноз**

Миопия средней степени

Сложный миопический Ast

Начальная катаракта

- **Visus**

0,05 sph -3,0 cyl -4,0 ax 60 = 0,7

Динамика КТ после формирования роговичного клапана и факоэмульсификации

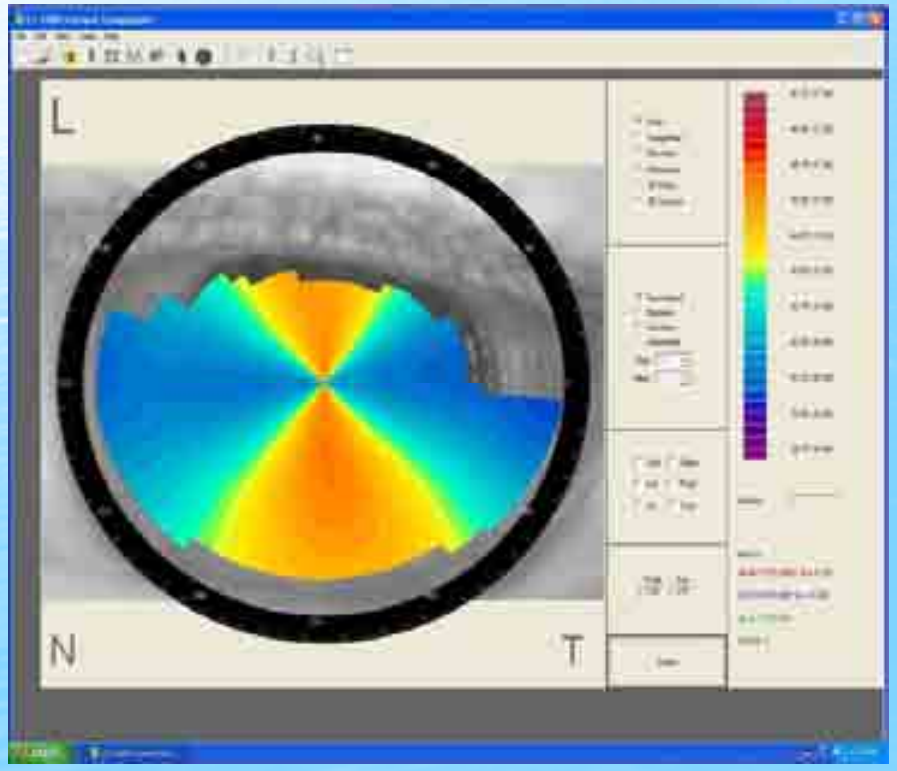

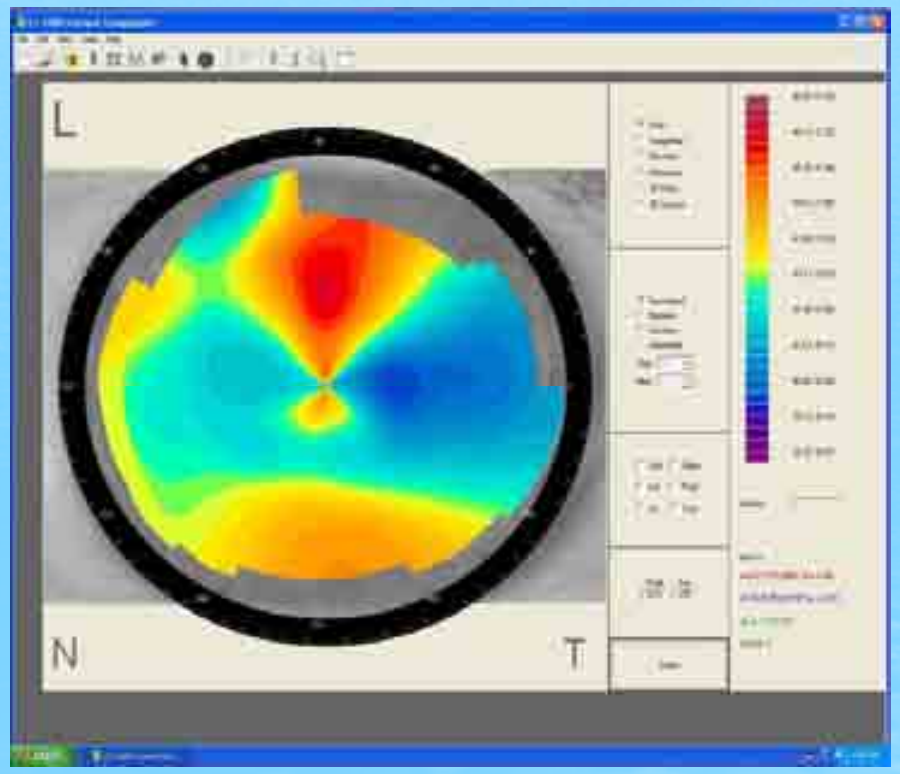

3 месяца после имплантации ИОЛ стабилизация КТ, выполнен LASIK OU

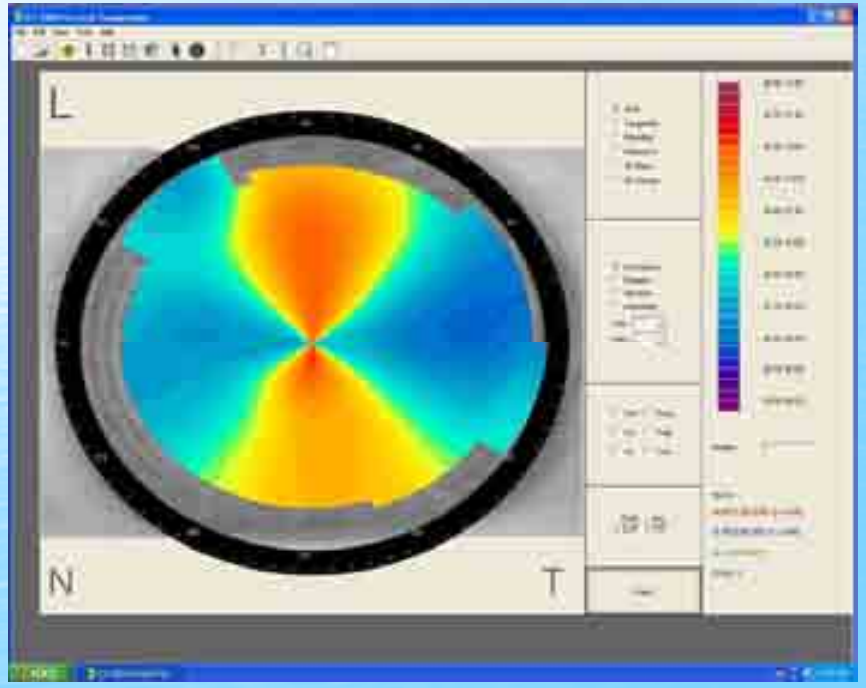

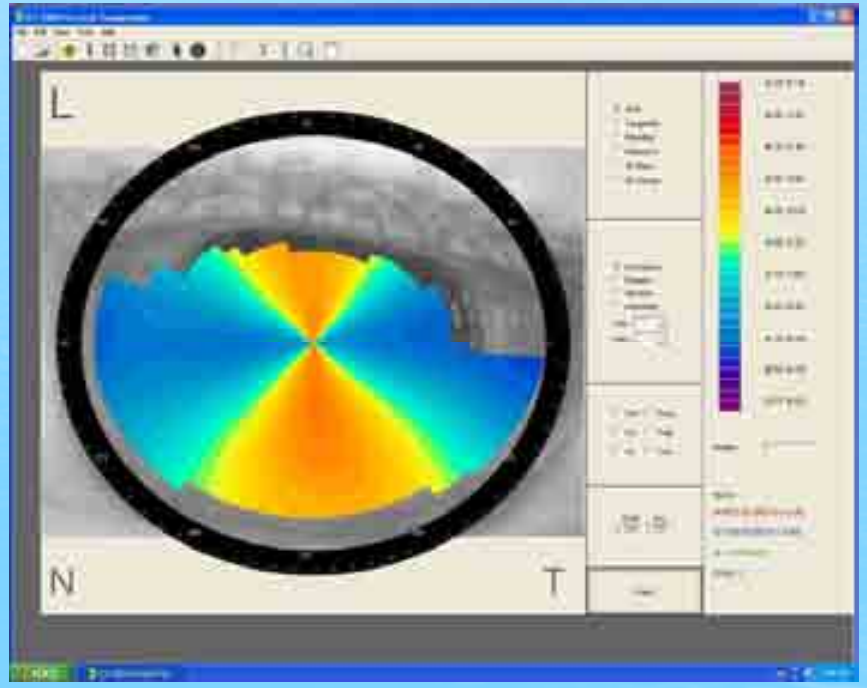

динамика КТ до и после факоэмульсификации

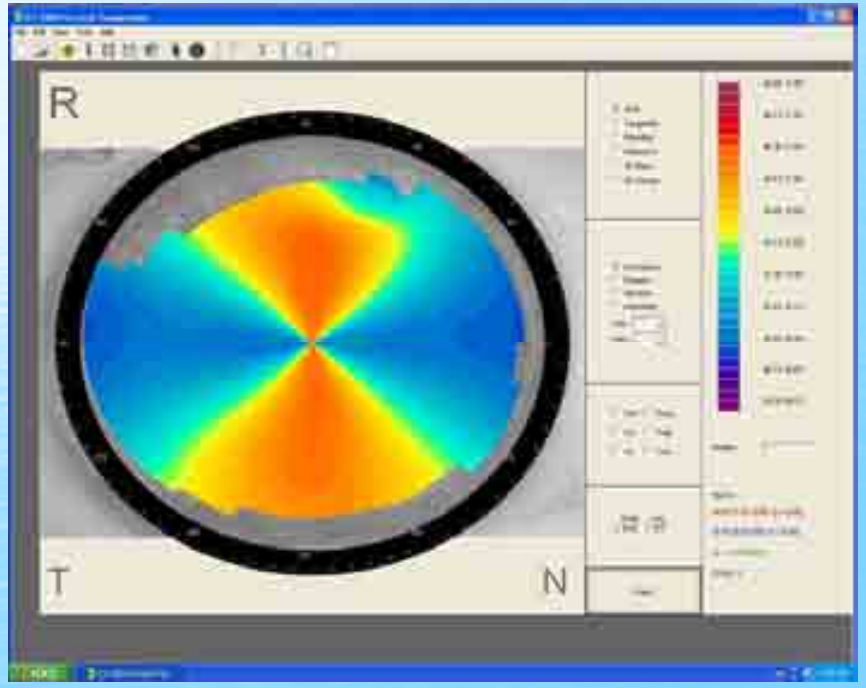

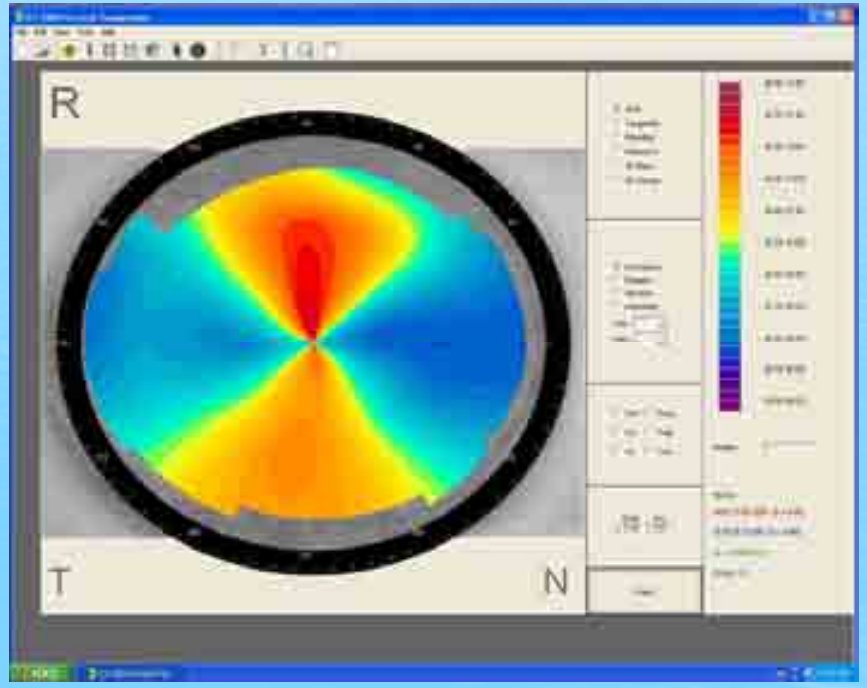

Динамика КТ через 2 недели после Ф|Э

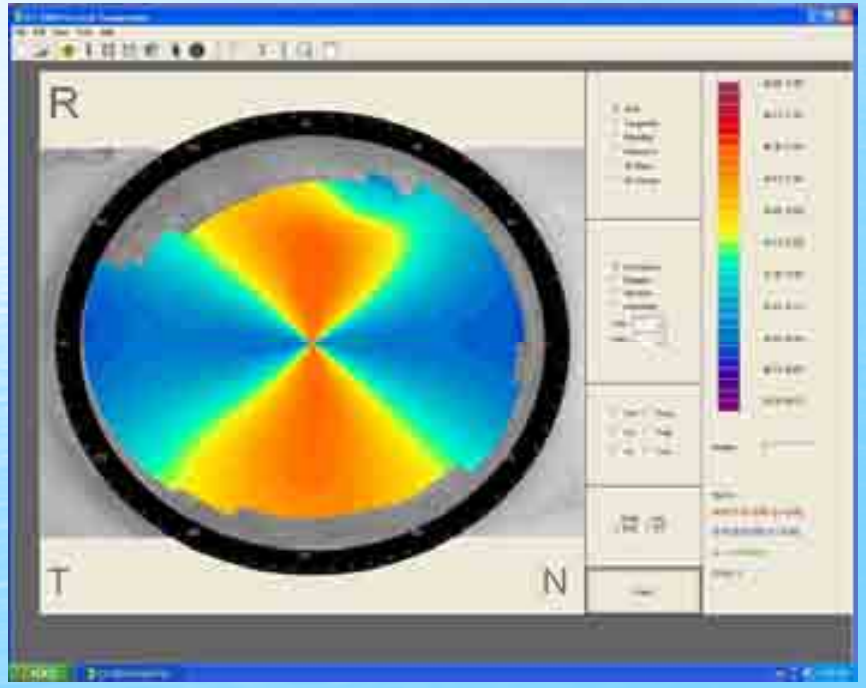

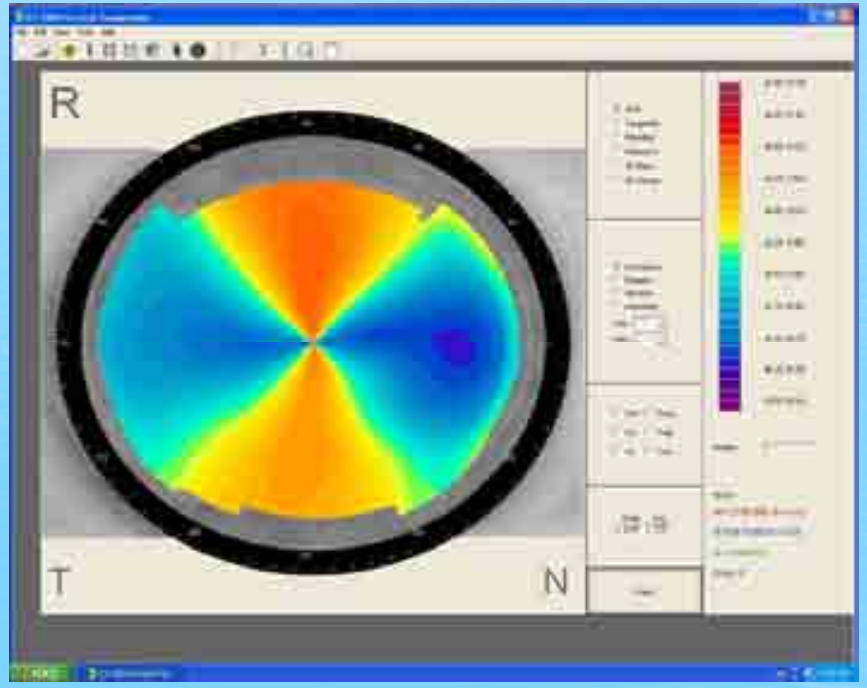

Послеоперационный период I группа

- После формирования роговичного клапана в течение 7 дней беспокоило слезотечение
- Объективно присутствовала поверхностная точечная кератопатия
- Лечение проводилось в течение месяца
- Кератотопограмма нестабильна

Послеоперационный период II группа

- После факоэмульсификации со стороны роговицы патологических изменений не выявлено
- Пациентка жалоб не предъявляла
- Кератотопография стабилизировалась ко 2-ой неделе
- Через месяц осмотрена с фундус-линзой выполненн LASIK OU

Динамика остроты зрения вдаль I группа

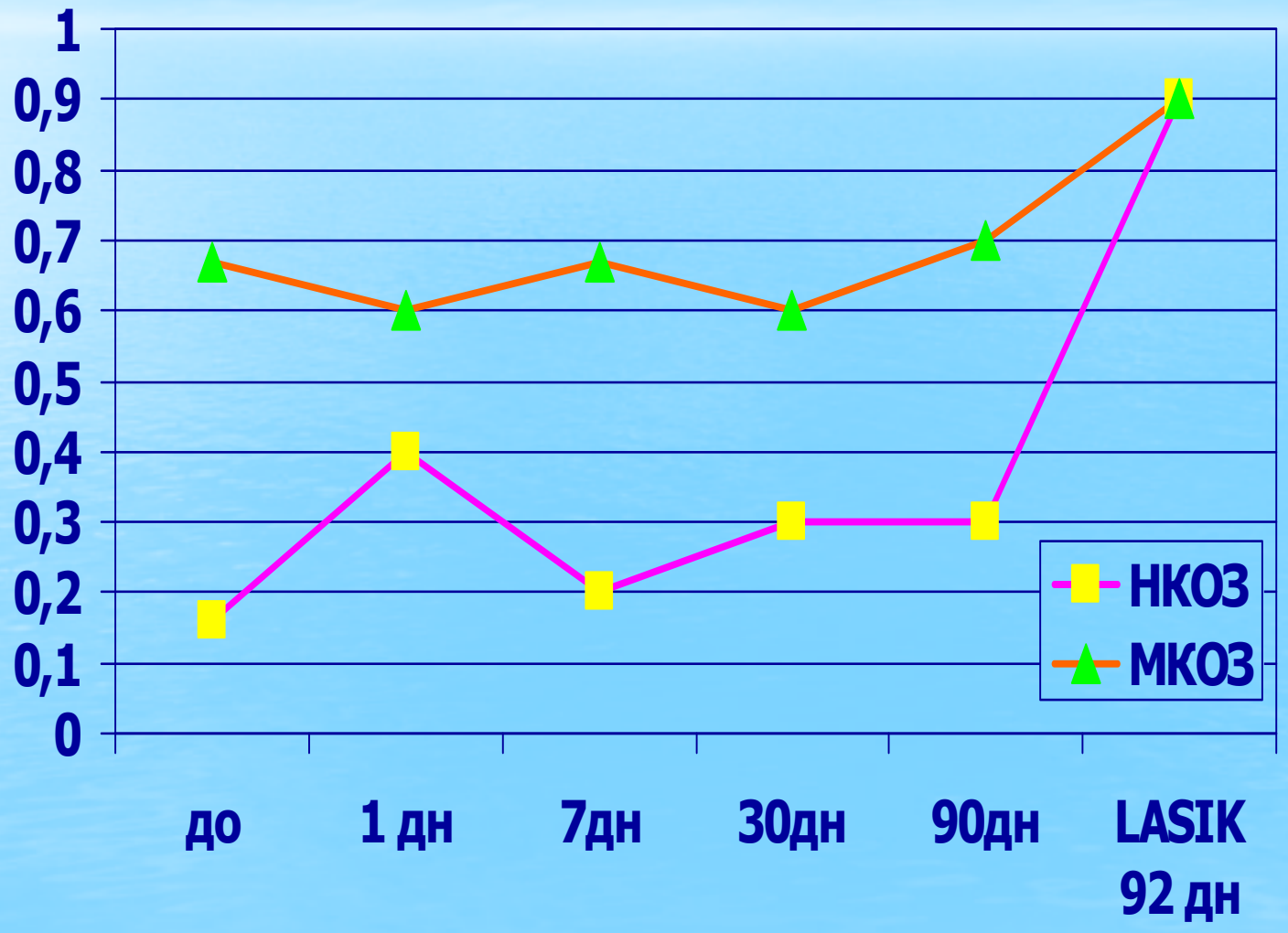

Динамика остроты зрения вдаль II группа

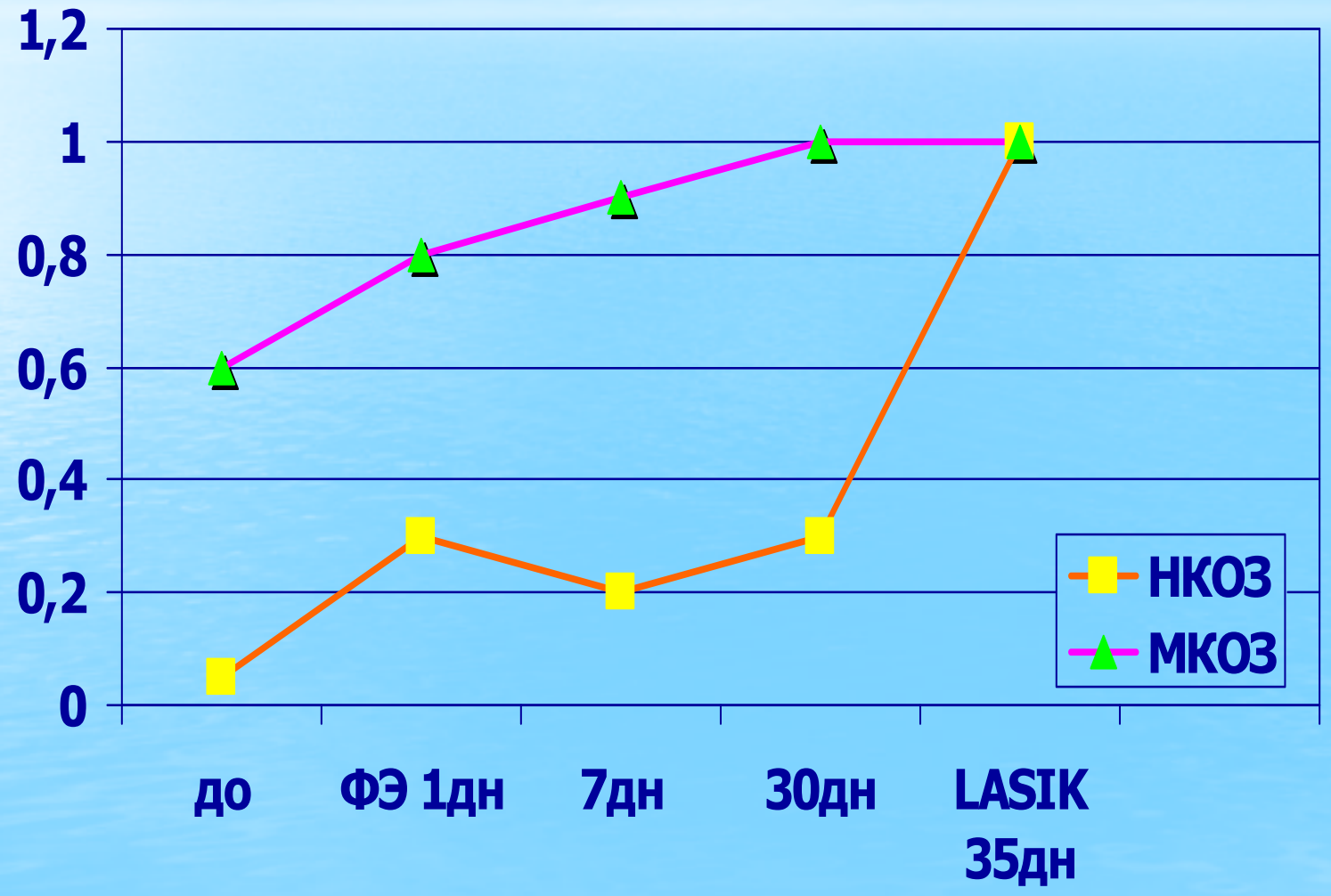

Динамика НК остроты зрения вдаль

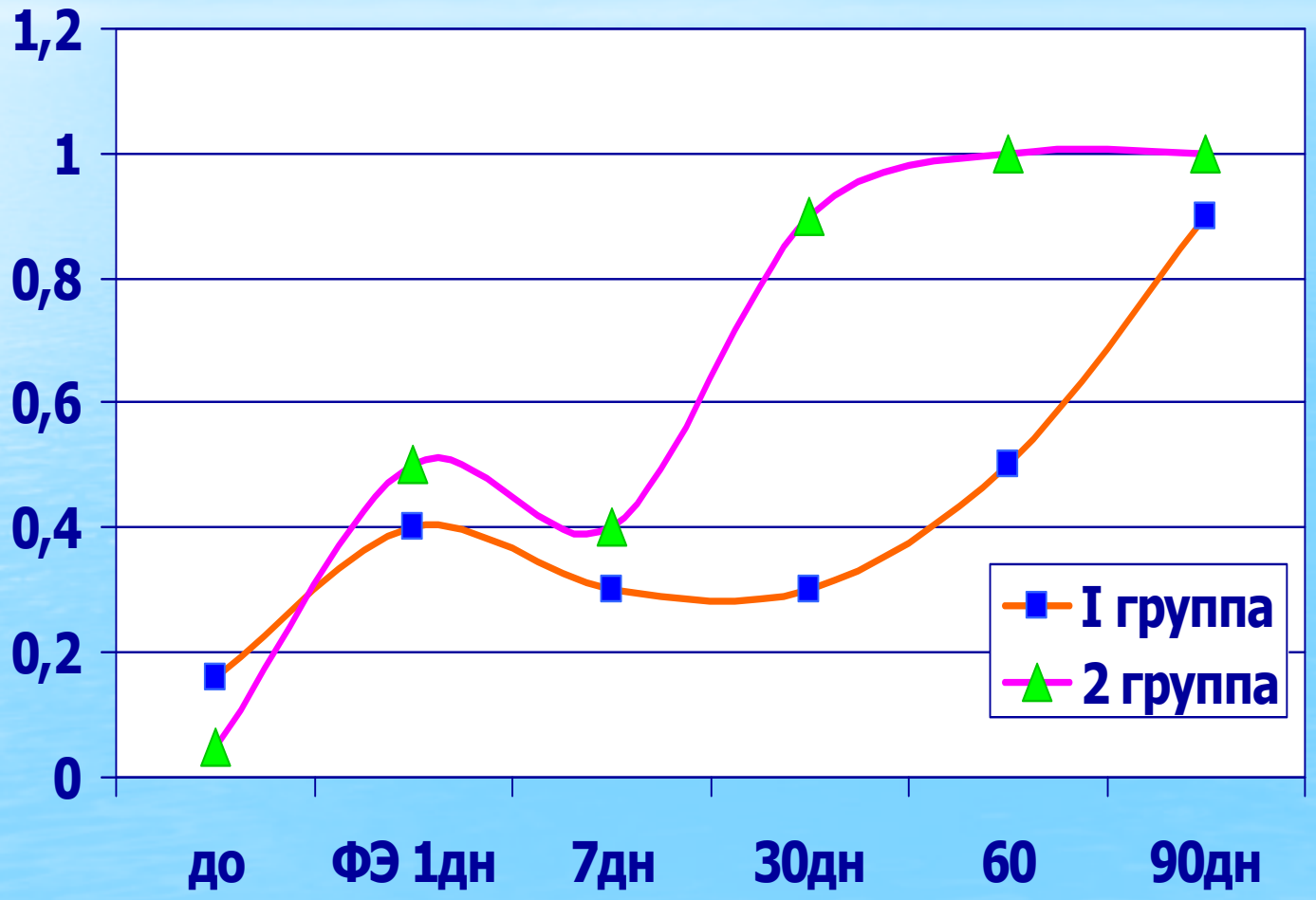

Заключение

- На основании субъективных и объективных показателей остроты зрения, КТ, состояния роговицы можно заключить, что комбинированная хирургия при сочетании Ф/Э и LASIK является эффективной тактикой хирургического лечения катаракты и роговичного астигматизма
- При этом 2-х этапная хирургия без предварительного формирования роговичного клапана позволяет сократить период реабилитации пациентов в 3 раза.

Международный центр охраны зрения Игоря Медведева

СПАСИБО ЗА ВНИМАНИЕ

И. Медведев